КЛІНІЧНЕ СПОСТЕРЕЖЕННЯ ОТРУЄННЯ ТАЛІЄМ 4 ВИПАДКИ ЗА 2018 – 2019 рр.

Недашківський С.М.

Київ - 2019

81
Tl
Thallium
204.38

Де використовується талій ?

Таллій - м'який метал, швидко покривається окислами на повітрі, застосовується в сплавах для підшипників. Сполуки талію також застосовуються у виробництві напівпровідників, оптичного скла. Радіоактивний ізотоп цього металу використовується в медицині для сцинтіграфії.

Безбарвний і безсмачний сульфат талію раніше задіювався як засіб для боротьби з гризунами, але ще в 1975 році в США і в багатьох інших країнах його заборонили з міркувань безпеки.
На початку 1950-х років минулого століття в Австралії стався сплеск вбивств і замахів за допомогою талію. Тоді сульфат талію був доступний у вигляді комерційного бренду – щурячої отрути Thall-rat, чим і користувалися злодії.

Яка епідеміологічна ситуація по Києву ?

17 і 18 березня **1987** року відразу кілька учнів і працівників школи № 16 Мінського району Києва опинились у лікарні з ознаками харчового отруєння. Двоє дітей і двоє дорослих померли майже одночасно, інші 9 осіб перебували в реанімації.

Отруєння здійснювала посудомийка, підливаючи отруту у їжу, через помсту (6-класники і дорослі працівники школи на її прохання відмовилися розставляти стільці у їдальні).

Був використаний водний розчин талію відомий під назвою “рідина Клерічі” (водний розчин, що містить рівні частки форміату талію і малоната талію.

У геології цей розчин застосовують для поділу мінералів по щільності.

Було доведено: 20 замахів на вбивство і 9 вбивств (ще 20 і 4 відповідно припали на її батьків і сестру).

Після цього по Києву і Київській області реєструвалися поодинокі випадки інтоксикації талієм (доведені), деякі з них із смертельним виходом, які без прижиттєвої верифікації оцінювалися як “отруєння невідомою речовиною”, а причинність талію з’ясовувалася тільки по результатам судово-хімічного дослідження

Останній сплеск отруєнь по м. Києву – літо і осінь 2018 р. Постраждало 4 особи, з них - 1 померлий

Випадок №1 (I)

Пацієнт М. – 21 рік. Студент, літом таксував. Пов’язував захворювання з тим, що вночі, під час роботи на автозаправці разом з товаришем випив каву, що здалася йому “незвичайно гіркою”. Товаришу також, але він не захворів.

Наступного дня відчував млявість, нежить. Ще через день – різкий біль у всьому тілі, але переважно у ногах, також відчував біль у спині, груді, зі слів родичів “кричав від болю”.

У період 3-4 дня з моменту захворювання – госпіталізований до неврологічного відділення однієї з міських лікарень м. Києва.

В той же час почали реєструватися зони гіпостезії та зниження моторних функцій у ділянках зон інервації сідничного та стегнового нервів.

Ставилися діагнози полінейропатії невідомого генезу, “інтоксикації, зумовленої прийомом, можливо “наркотичних речовин” (хоча наркологічного анамнезу не було).

Випадок №1 (ІІ)

До кінця 3-го тижня лікування – повний парез нижніх кінцівок, “ніг не відчував, казав, що наче їх в мене не має”, без сторонньої допомоги не міг сісти у ліжку, з’явилися в’ялі парези у верхніх кінцівках, мова “порушилася”.

Відмічався гіпергідроз, почалося облисіння.

Термін госпіталізації в неврологічному відділенні 3 тижні, причина захворювання не встановлена, фахівці – токсикологи не викликалися.

Під час перебування у стаціонарі батьком пацієнта у машині була виявлена під килимком (на місці пасажира) кулька рідкого металу, що була відправлена на дослідження (виявилася ртуттю, як потрапила до авто – невідомо)

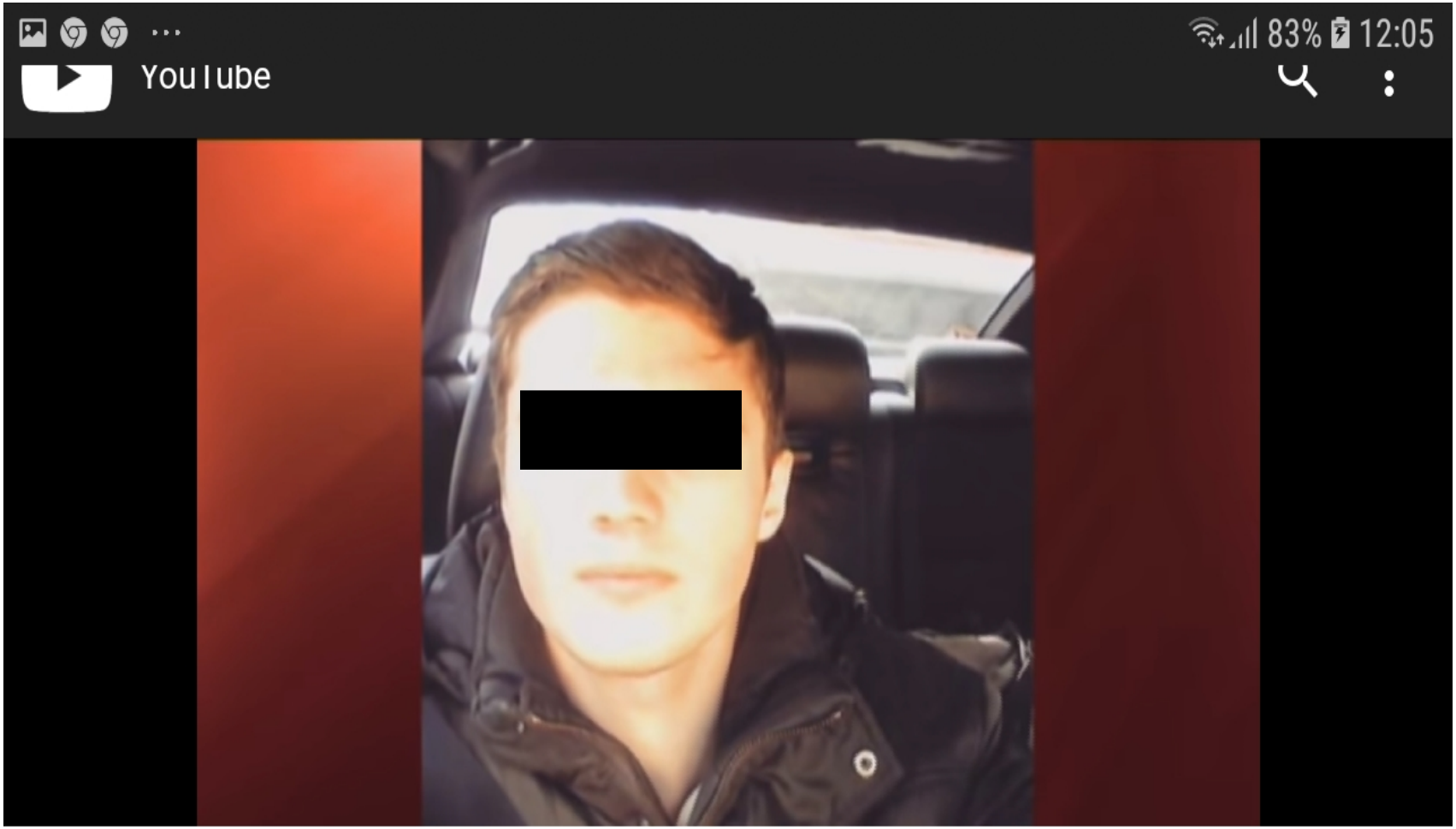
83% 12:05
YouTube

Випадок №1 (III)

Після виписки з неврологічного відділення, батьки хворого госпіталізували його за “домовленністю” до реанімаційного відділення також однієї з лікарень м. Києва. Хворий на той час перебував у стані сопору (10 – 11 балів за шкалою ком Глазго). Після консультації токсиколога у зв’язку з клінічними проявами полінейропатії і алопеції хворий був переведений до відділення токсикологічної реанімації КМКЛШМД.

Батьки пацієнта відправили зразки волосся на токсикологічне дослідження (термін виконання аналізу 2 тижні).

Ще до отримання токсикологічного аналізу, але підозрюючи отруєння тяжкими металами і, можливо, талієм, розпочаті заходи по виведенню токсинів (сеанси гемодіалізу, терапія препаратами калію, унітіолом тощо).

Випадок №1 (IV). Приблизно через 7 тижнів з моменту захворювання були отримані наступні аналізи

MDI МЕДИЧНИЙ ДІАГНОСТИЧНИЙ ІНСТИТУТ

ЛАБОРАТОРІЯ ДР. РЬОДГЕРА

LIMBACH GRUPPE

Результат исследования лаборатории Доктора Редгера

[redacted] 60010738 Дата рожд.: 10.02.1997 Пол: М

Материал # / дост. в Киев / отпр. в Берлин / дост. в Берлин

80014966 06.09.2018

Исследование	Результат	РК	Ед. изм.	Диапазон нормы
Таллий* (волосы)	1.61	+	µg/g	< 0.02

Результаты контролируются.

Окончательный результат от 17.09.2018

Перевод заверила врач лаборант: _____ (Зиненко Л.А.)

Товариство з обмеженою відповідальністю * Україна * м.Київ * №1 «ЛАБОРАТОРІЯ ДР. РЬОДГЕРА» Ідентифікаційний код 37568613

Випадок №1 (V)

Засобів антидотної терапії в Україні немає (прусський синій, “берлінська лазурь”, ферроцин) – відповідно вони не застосовувалися

Від сеансів гемодіалізу (7) видимого ефекту не отримано (при тому, що ефективність цієї процедури не було можливості моніторувати за динамікою вмісту талію у біосередовищах)

Хворий М. на той період тривалий час перебував у коматозному стані на респіраторній підтримці і 23.09. його не стало…

Випадок №2 (І), (пацієнт В.)

Через 40 днів після смерті пацієнта М. його батьку, який також займався приватним перевезенням пасажирів (але на іншій власній машині) стає погано:

- нежить, кашель, субфебрильна t^0
- біль за грудиною
- наступного дня – біль та оніміння в ногах

Близькі пацієнта В., розуміючи, що клініка дуже подібна до тої, що мала місце на початку захворювання у їхнього сина та онука М., який помер – одразу ж звернулася до токсикологічного відділення КМКЛШМД

Випадок №2 (ІІ)

Надалі наростали явища больового синдрому: біль у грудях, плечах, спині, м’язові болі по всьому тілу, але переважно у нижніх кінцівках (стегна, литки, колінні суглоби, суглоби міжфалангові, пальці ніг).

Разом з тим фіксувалися зони гіпостезії у нижніх кінцівках, м’язова слабкість, через яку по палаті став пересуватися на милицях

Порушився сон, став астенічний, знервований, з’являлися періоди марення, часткової дезорієнтації у місці перебування, часі тощо.

Випадок №2 (III)

На 8 – 10 день болі почали вщухати, періферійна полінейропатія зберігалася, але не прогресувала

З 15 – 18 днів фіксувалося випадіння волосся

Випадок №2 (IV)

- З перших днів перебування у стаціонарі проводилися сеанси гемодіалізу (5),
- отримував активоване вугілля (перші 3 дні по 0,5 г/кг маси тіла за добу у 3 прийоми)
- в/в вводилися препарати K^+
- дезінтоксикаційна інфузійна терапія
- вітамінотерапія
- гепатопротетори
- здані зразки на дослідження

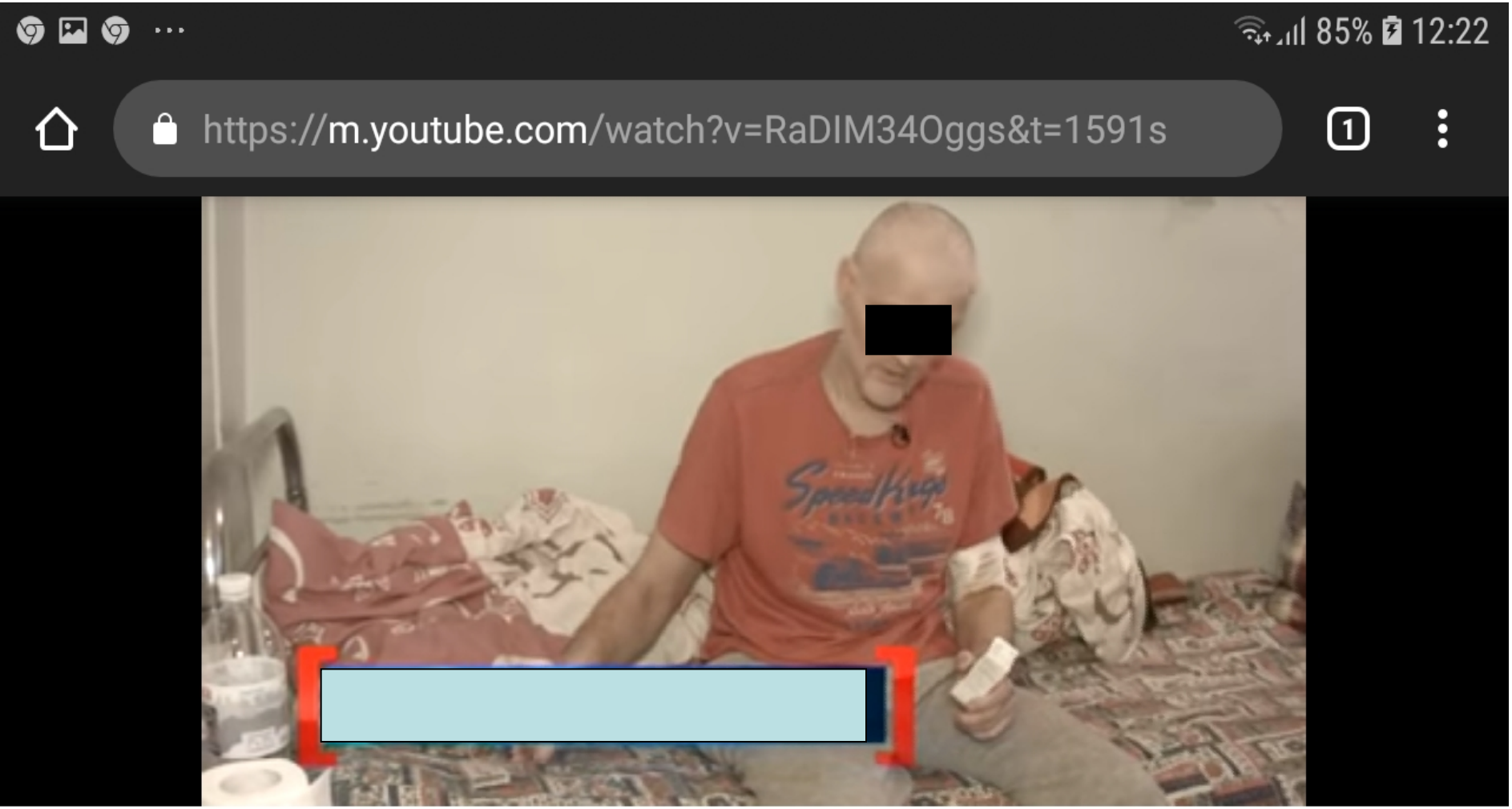
85% 12:22
https://m.youtube.com/watch?v=RaDIM34Oggs&t=1591s

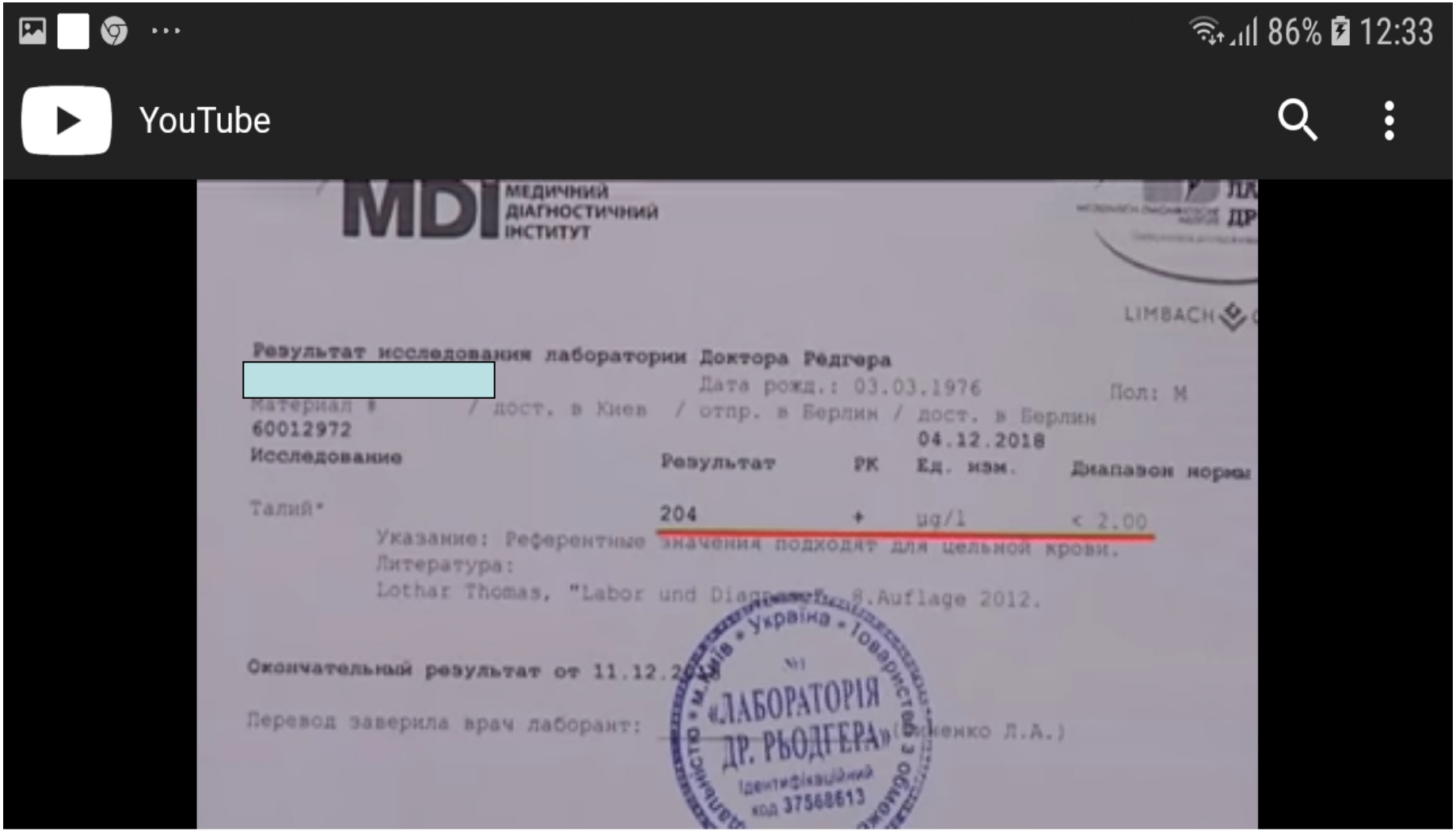

MDI МЕДИЧНИЙ ДІАГНОСТИЧНИЙ ІНСТИТУТ

LIMBACH

Результат исследования лаборатории Доктора Редгера

Дата рожд.: 03.03.1976 Пол: M

Материал № / дост. в Киев / отпр. в Берлин / дост. в Берлин

60012972 04.12.2018

Исследование	Результат	РК	Ед. изм.	Диапазон нормы
Талий*	204	+	ug/l	< 2.00

Указание: Референтные значения подходят для цельной крови.

Литература:

Lothar Thomas, "Labor und Diagnostik", 8.Auflage 2012.

Окончательный результат от 11.12.2018

Перевод заверила врач лаборант: (Ковеленко Л.А.)

№1 «ЛАБОРАТОРІЯ ДР. РЬОДГЕРА» Ідентифікаційний код 37568613

Випадок №2 (V)

Ще до отримання результатів дослідження пацієнт почав приймати ферроцин (прусський синій), що був придбаний знайомими родичів спочатку в Росії, потім у Німеччині

Через 3 тижні лікування доза талію зменшилася більше чим у двічі (до ***96*** μ/l)

Ще невдовзі – виписаний для подальшої неврологічної реабілітації

Через невизначенність ситуації родичі потерпілих звернулися до правоохоронних органів, преси і ситуація набула широкого розголосу

Випадок №3 (І)

-також пов’язаний з постраждалою сім’єю.

Пацієнт П., товариш В. був госпіталізований до відділення токсикології КМКЛШМД з подібною симптоматикою: біль за грудиною, у спині, плечах, при зборі анамнезу розповідав, що таке враження, що “обгорів на сонці”, за 2 -3 дні приєдналося відчуття різкого болю у ногах (м’язи, суглоби, стопи) часткове оніміння у ногах.

Цілеспрямованим збором анамнезу було з’ясовано, що 30-40 р. їздив на роботу разом з пацієнтом В. на його власній машині.

Випадок №3 (II)

Перебіг захворювання - середнього ступеню тяжкості, самостійно себе обслуговував, переміщувався за межами палати без сторонньої допомоги. Своєчасно розпочав приймати засоби антидотної терапії (ферроцин), інше лікування, подібне до призначень пацієнта В.

Дослідження біосередовищ підтвердило наявність підвищеного вмісту талію.

Був виписаний з позитивною динамікою.

Випадок №4 (І)

- пацієнт К.
- з попередніми постраждалими не пов’язаний.
- що об’єднує: подібна робота (таксист), та те, що випадок трапився у м. Києві.

Розповідає, що внакслідок оніміння та болю в тілі, а найбільше в н. кінцівках, 15.10. 2018р. Звернувся за медичною допомогою ду неврологічне відділення ще однієї київської лікарні. Свідчить, що ще зміг сам доїхати (на машині), а наступного дня вже не зміг звестися з ліжка. “Мої крики від болю чуло все відділення”

Випадок №4 (II)

Крім болю - парез спочатку в нижніх кінцівках, згодом у руках (“не міг утримувати в руках 200 – грамову чашку”), почалося облисіння.

Встановлений діагноз: “полінейропатія”. Проводилися сеанси екстракорпоральної детоксикації (плазмаферез) але про отруєння ніхто не думав. Після розголосу попередніх випадків отруєння у пресі, стан пацієнта почали зв’язувати з можливою екзогенною інтоксикацією і він був переведений до КМКЛШМД.

Розпочата дезінтоксикаційна терапія, в т.ч. і антидотними засобами (ферроцин). Взяті зразки на ТІ


85% 12:23
https://m.youtube.com/watch?v=RaDIM34Oggs&t=1591s

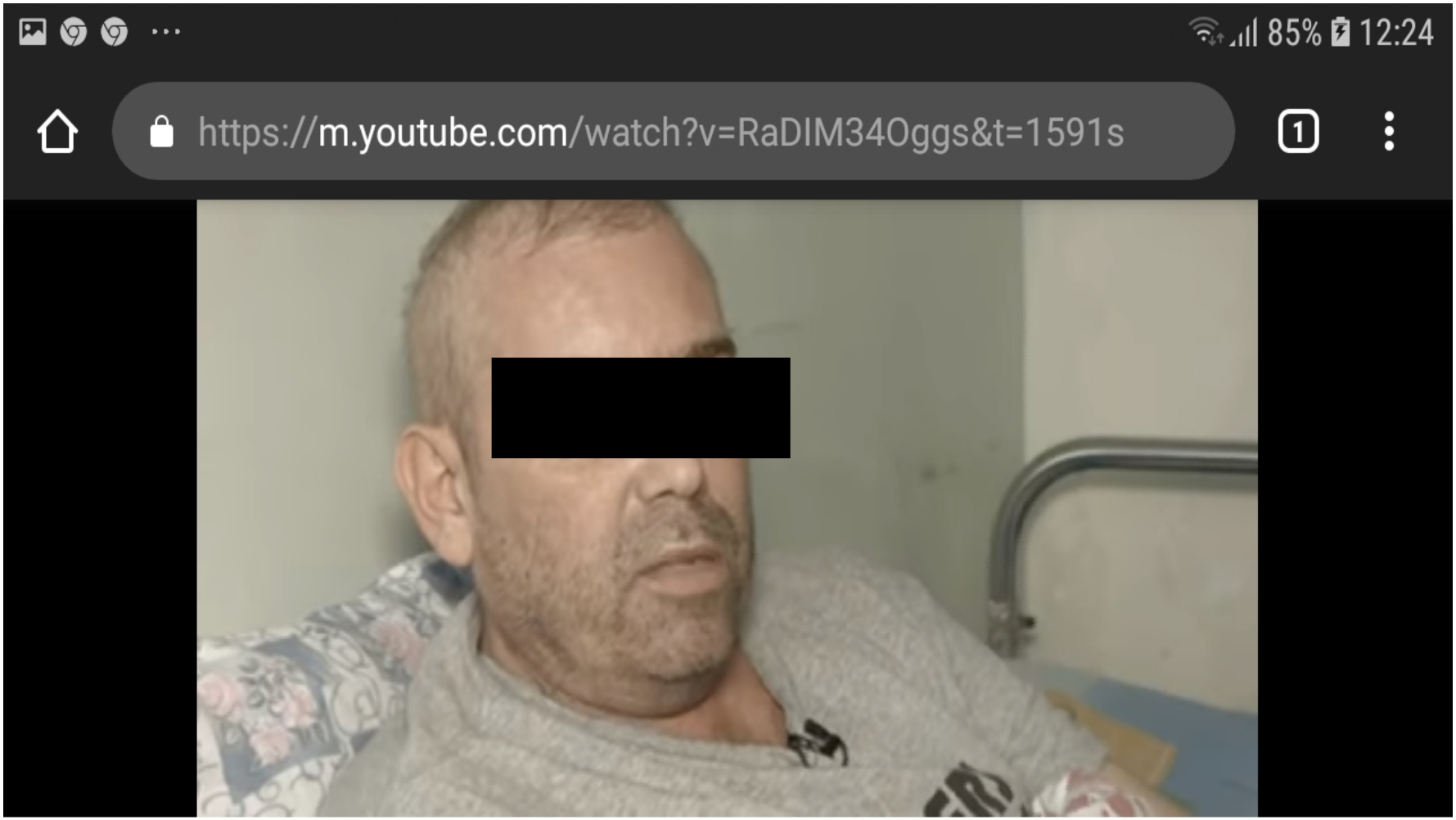
85% 12:24
https://m.youtube.com/watch?v=RaDIM34Oggs&t=1591s

86% 12:30

YouTube

MDI ДІАГНОСТИЧНИЙ ІНСТИТУТ

LIMBACH GRUPPE

Результат исследования лаборатории Доктора Рёдгера

Дата рожд.: 04.10.1974 Пол: М

Материал # / дост. в Киев / отпр. в Берлин / дост. в Берлин

60012606 **20.11.2018**

Исследование	Результат	РК	Ед. изм.	Диапазон нормы
Креатинин в спонтанной моче	**88.0**		mg/dl	39 - 259
Талий (моча)	**1425**	+	µg/l	< 1.50

Результат был подтвержден предварительным разбавлением образца и повторным проведением.

pH-Значение (без расчета)	**6.7**		kA	4.7 - 7.8

Окончательный результат от 29.11.2018

Перевод заверила врач лаборант: _____ (Зиненко Л.А.)

Окрім цих 4-х випадків – 1 десятирічне спостереження

м. Одеса, пацієнт 3.

10 років тому, перебуваючи в чужому авто замість води з пластикової пляшки випив рідину, яка містила талій. Хазяїн машини, знаючи про небезпеку, вчасно не повідомив про можливі наслідки, зайняв очікувальну позицію (“чим все обернеться”). Симптоми отруєння перебігали як інтоксикація невідомою речовиною, час був упущений. При дослідженні, коли стало припущення отруєння важкими металами, був верифікований Tl, доза якого перевищувала референтні значення більш у 100 р.

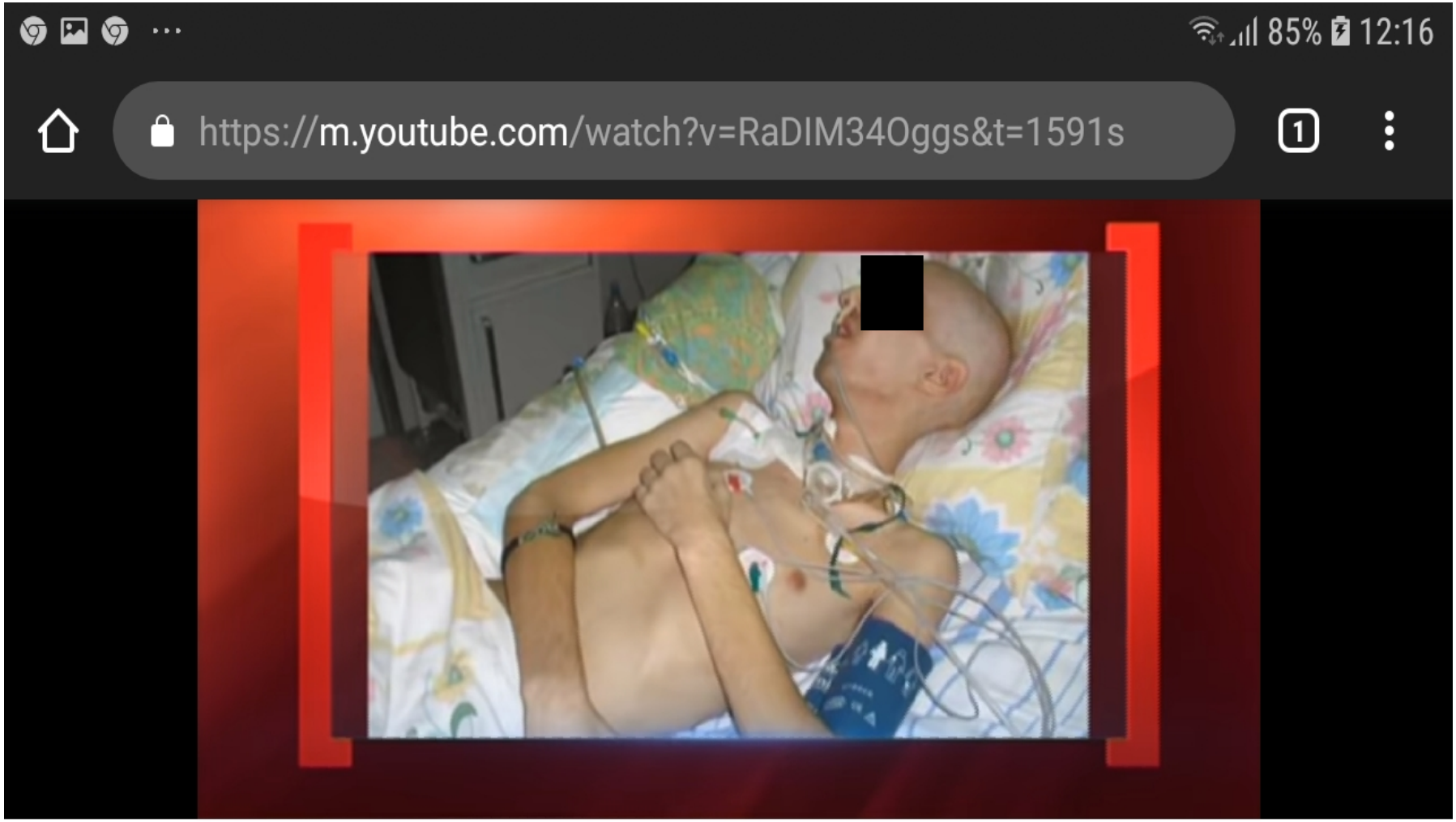
85% 12:16
https://m.youtube.com/watch?v=RaDIM34Oggs&t=1591s

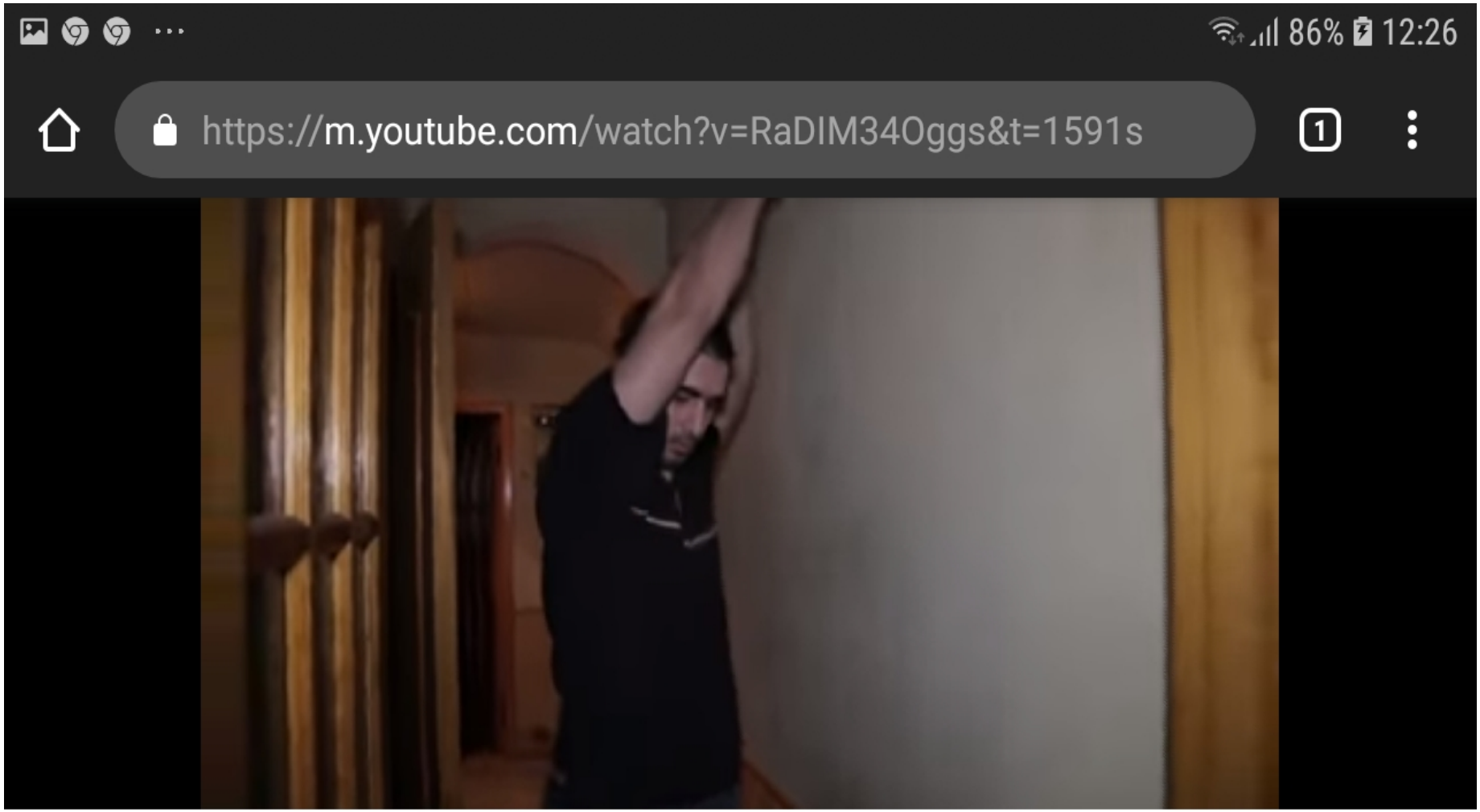

ТАЄМНИЦЯ ТАЛІЮ. Стосується кожного. Ефір від 03.01.2019

Висновки

Перші чотири випадки, скоріше за все були зумовлені потраплянням талію до організму інгаляційним шляхом

Всі випадки пов’язані із перебуванням постраждалих у автомобілях

Надійних умов для найскорішої верифікації цього отруєння в Україні не має

Препаратів антидотної дії також не має

Що робити?

Виносити цю проблему на широкий загал і “ламати” усталені застарілі підходи в нашій медицині

https://youtu.be/YSQyYX_u-rc